

Проптоз у дрібних тварин

By **Sara M. Thomasy**, DVM, PhD, DACVO, Department of Surgical and Radiological Sciences, School of Veterinary Medicine, University of California-Davis

Медичний огляд Mar 2020 | Змінено Nov 2022

Проптоз — це раптове зміщення очного яблука допереду із защемленням повік за екватором очного яблука. Він вимагає хірургічного вправлення або видалення очного яблука залежно від ступеня пошкодження ока та його оточуючих структур.

Проптоз **найчастіше спричинюється тупою травмою** (наприклад, збиття автомобілем, бійка з іншою твариною). Під час травми очне яблуко виходить з орбіти, а повіки затискаються позаду очного яблука, таким чином перешкоджаючи поверненню очного яблука в нормальне положення. Вторинний крововилив в очницю і набряк очниці зміщують очне яблуко ще далі від очниці. Далі відбувається висихання рогівки та утворення виразок.

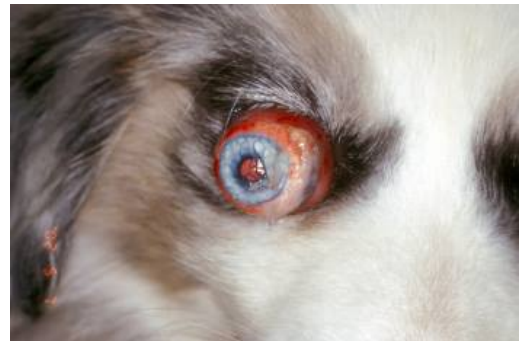Прогноз залежить від наступних факторів:

- розмір зіниці і рефлекси
- тривалість порушення
- пошкодження іншого очного яблука або очниці
- порода (схильність у брахіцефалів)
- інша системна травма

Приблизно у 25% собак зір відновлюється, тоді як **прогноз для зору у котів є несприятливим**.

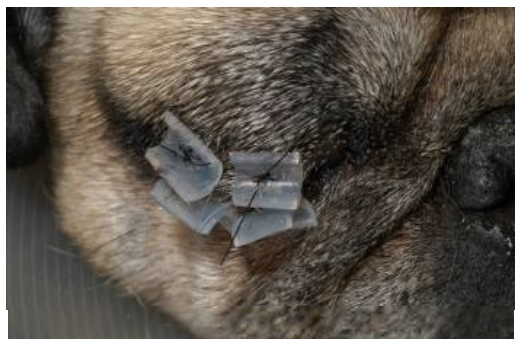
Лікування починається зі зволоження для зм'якшення оголеної рогівки та кон'юнктиви. Під загальною анестезією виконують бічну кантотомію та повну тимчасову тарзорафію зазвичай двома-трьома вузловими горизонтальними матрацними швами зі стентами (накладаються на половину товщини повік). Після цього слід призначити системні антибіотики та кортикостероїди, а також місцеві антибіотики та мідріатики (якщо присутній міоз). Шви та стенти знімають лише тоді, коли набряк

Проптоз, собака



ЛЮБ'ЯЗНО НАДАНО ЛІКАРЕМ К.
ГЕЛАТТОМ.

Тимчасова тарзорафія при проптозі, собака



зникне і відновиться жвави мигальний рефлекс (зазвичай через 14–21 день); спочатку можна видалити більшість медіальних швів і стентів, щоб можна було оглянути око. Передчасне видалення швів призводить до лагофтальмії та стійкого і часто прогресуючого виразкування рогівки.

НАДАНО СЛУЖБОЮ ПОРІВНЯЛЬНОЇ
ОФТАЛЬМОЛОГІЇ
КАЛІФОРНІЙСЬКОГО УНІВЕРСИТЕТУ
В ДЕВІСІ.

Ускладнення після травматичного проптозу:

- сліпота внаслідок дегенерації зорового нерва
- виразкування рогівки
- енофтальмія
- сухий кератокон'юнктивіт
- бічна косоокість внаслідок пошкодження медіального прямого м'яза

Додаткова інформація

Також перегляньте матеріал про здоров'я свійських тварин щодо проптозу у тварин.

